



Tidsskriftet

DEN NORSKE LEGEFORENING

# Mitokondriesykdom forårsaket av m.3243A>G-mutasjonen

---

## KLINISK OVERSIKT

### KRISTIN N. VARHAUG

kristin.nielsen.varhaug@helse-bergen.no

Nevrologisk avdeling

Haukeland universitetssjukehus

og

Klinisk institutt 1

Universitetet i Bergen

Forfatterbidrag: ide, utforming, litteratursøk og utarbeiding og revisjon av manuset.

Kristin N. Varhaug er ph.d., lege og medlem av forskergruppen for mitokondriemedisin og nevrogenetikk.

Forfatteren har fylt ut ICMJE-skjemaet og oppgir ingen interessekonflikter.

### OMAR HIKMAT

Seksjon for barnenevrologi

Barne- og ungdomsklinikken

Haukeland universitetssjukehus

og

Klinisk institutt 1

Universitetet i Bergen

Forfatterbidrag: ide, utforming, litteratursøk og utarbeiding og revisjon av manuset.

Omar Hikmat er ph.d., overlege og postdok. Han er ansvarlig for Norsk kvalitetsregister for polymerase gamma-relatert sykdom og medlem av forskergruppen for mitokondriemedisin og nevrogenetikk.

Forfatteren har fylt ut ICMJE-skjemaet og oppgir ingen interessekonflikter.

### LAURENCE A. BINDOFF

Nevrologisk avdeling

Haukeland universitetssjukehus

og

Klinisk institutt 1

Universitetet i Bergen

Forfatterbidrag: ide, utforming, litteratursøk og utarbeiding og revisjon av manuset.

Laurence A. Bindoff er spesialist i nevrologi, overlege og professor. Han er leder for forskergruppen for mitokondriemedisin og nevrogenetikk.

Forfatteren har fylt ut ICMJE-skjemaet og oppgir ingen interessekonflikter.

Mitokondriesykdom er blant de vanligste metabolske sykdommene og er relevant for mange medisinske spesialiteter. Denne kliniske oversiktsartikkelen omtaler en av de vanligste mutasjonene bak mitokondriesykdom: m.3243A>G. Mutasjonen kan føre til diabetes mellitus, hørselsreduksjon, hjerte- og muskelaffectsjon, encefalopati og epilepsi, mage- og tarmproblemer og synsførstyrrelser, ofte i kombinasjoner. Økt kunnskap om mitokondriesykdommen forårsaket av m.3243A>G-mutasjonen vil kunne forbedre både diagnostisering og behandling av pasienter som kan lide av alvorlig og livstruende sykdom.

Mitokondriesykdom oppstår på grunn av en forstyrrelse i energiomsettingsprosessen og omfatter sykdommer og symptomer fra flere organsystem. Etersom mitokondriene er de eneste organellene, foruten kjernen, som inneholder sitt eget DNA (mitokondrie-DNA, mtDNA), kan mitokondriesykdom forårsakes av mutasjoner i to forskjellige genom: mtDNA og nukleært DNA. Mutasjonen m.3243A>G i *MT-TL1*-genet er den vanligste mtDNA-punktmutasjonen (1). Prevalens av mitokondriesykdom generelt regnes å være rundt 23,3 av 100 000, mens punktprevalensen av m.3243A>G-mutasjonen er funnet å være 7,8 av 100 000 (1).

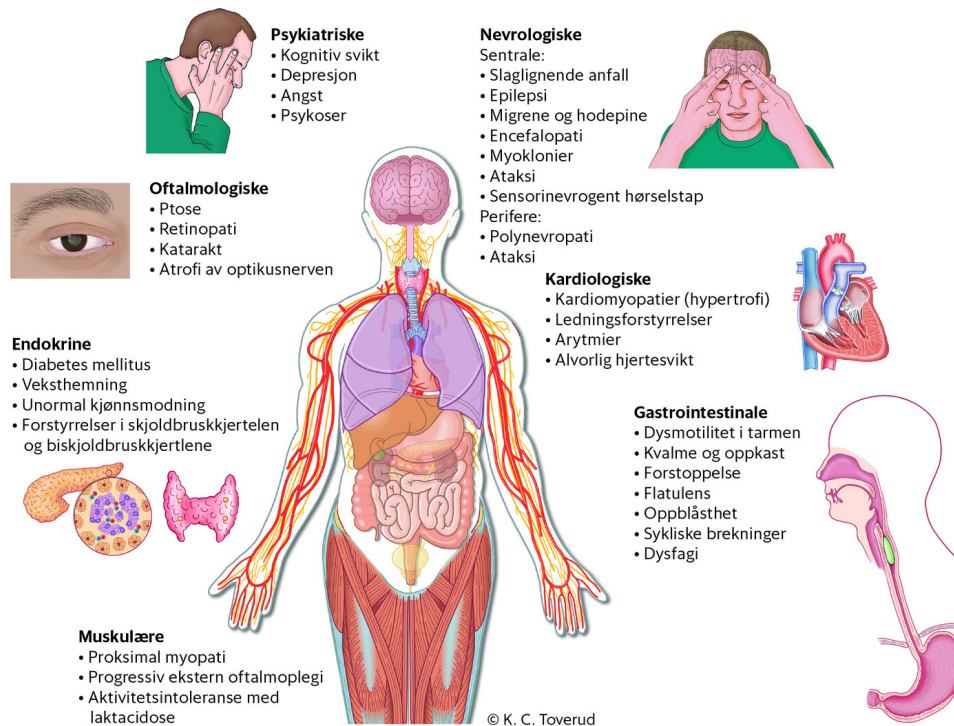
Tilstander forårsaket av m.3243A>G-mutasjonen er ofte progressive. Bærere risikerer å dø yngre enn forventet levealder, og plutselig og uventet død er ikke uvanlig (2). Årlig dødelighet er økt, og er på 8 % hos voksne pasienter (3). Plutselig død er ofte relatert til arytmi, status epilepticus eller diabetes mellitus (4, 5).

M.3243A>G-mutasjonen er gjerne kjent som MELAS-mutasjonen, der akronymet MELAS står for *mitokondriell encefalomyopati, laktacidose og slaglignende episoder*, men flertallet av pasientene har ikke denne fenotypen. Mutasjonen kan forårsake et spekter av ulike fenotyper, noe som er relevant for mange medisinske spesialiteter og fagfelt. Målet med denne artikkelen er å belyse både omfang av sykdomsfenotyper og hvordan disse diagnostiseres og behandles. Kunnskapsgrunnlaget er basert på skjønnsmessige litteratursøk og egne kliniske erfaringer.

## Kliniske manifestasjoner

### NEVROLOGISKE OG PSYKIATRISKE

Kun 10 % av bærere av m.3243A>G-mutasjonen utvikler det klassiske MELAS-syndromet (6). Slaglignende anfall er kjennetegnet av en akutt eller subakutt encefalopati, ofte innledet av migrenelignende hodepine eller fokal epilepsi. Termen *slaglignende anfall* er misvisende, da anfallene ikke forårsakes av cerebral iskemi, men skyldes energisvikt på grunn av dysfunksjonelle mitokondrier i nevroner. I sin tur vil denne nevronskaden både disponere for og forverres av epileptiske anfall (7). Det er hovedsakelig pasientene med MELAS-syndromet som utvikler epilepsi, men både migrene og epilepsi forekommer som isolerte nevrologiske symptomer, i tillegg til en rekke andre symptomer illustrert i figur 1.



**Figur 1** Oversikt over ulike manifestasjoner av m.3243A>G-mutasjonen.

#### GASTROINTESTINALE

Gastrointestinale forstyrrelser rammer over 75 % av pasienter med m.3243A>G-mutasjonen (8), og oppstår hos både lett og alvorlig affiserte pasienter. Gastrointestinale symptomer er forbundet med risiko for underernæring (5). Dårlig vekst, underernæring og avmagring forekommer hyppig ved tidlig debuterende mitokondriesykdom forårsaket av m.3243A>G-mutasjonen.

Hovedårsaken til gastrointestinale forstyrrelser er dysmotilitet i tarmen. Symptomene omfatter kvalme og oppkast, forstoppelse, flatulens og oppblåsthet, og i sjeldne tilfeller sykliske brekninger (5). Dysfagi er også et hyppig symptom, men dette utvikler seg ofte sakte, og pasientene lærer å tilpasse seg, noe som gjør symptomet relativt mildt (5). Pseudoobstruksjon sekundært til dårlig tarmperistaltikk forekommer hyppigst hos pasienter med høy sykdomsbyrde og multiorgansykdom (9). Det er viktig å huske på dette, ikke bare på grunn av fare for aspirasjonspneumoni, men også for å unngå unødvendig kirurgisk intervensjon. Laktatstigning er ikke en pålitelig parameter for intestinal iskemi hos pasienter med mitokondriesykdom, og bør dermed ikke utgjøre grunnlag for kirurgisk intervensjon (9).

#### KARDIOLOGISKE

Kardiologiske forstyrrelser er vanlig i pasientgruppen, og omfatter både kardiomyopati, ledningsforstyrrelser og arytmier. Hos 20–40 % av pasientene forekommer hypertrofisk kardiomyopati, som ofte kompliseres av alvorlig hjertesvikt (10, 11). Subtile, subkliniske kardiomyopatiske endringer er også vist hos pasienter med normale resultater på rutinemessig hjertescreening i form av ekkokardiografi, elektrokardiografi (EKG) og arbeids-EKG (4). Det foreligger høy risiko for å utvikle alvorlige kardiologiske hendelser (4, 11), og det er viktig at pasienter med påvist m.3243A>G-mutasjon henvises til kardiologisk vurdering ved diagnosetidspunkt, uavhengig av symptomer. Utholdenhetstrening er trygt å drive med for pasienter med mutasjonen, men flere vil oppleve aktivitetsbegrensninger relatert til muskelaftaksjon, f.eks. smerter og melkesyreformnelse (10).

#### OFTALMOLOGISKE OG HØRSELSRELATERTE

Progressiv ekstern oftalmoplegi med ptose, retinopati, katarakt og atrofi av optikusnerven er alle funn ved m.3243A>G-mutasjonen (6, 12). Forandringene i retina gir et variert symptombylde, men kan også være asymptomatiske. Imidlertid er retinopatien såpass

karakteristisk for mutasjonen at den kan bidra til å stille diagnosen (12). Ofte er retinopati assosiert med maternell arvelig døvhets og diabetes (*maternally inherited diabetes and deafness, MIDD*), som er den vanligste fenotypen knyttet til m.3243A>G-mutasjonen, og som rammer ca. 30 % (6). Hørselstapet, som også kan være isolert, er sensorinevrogent. Oftalmologisk vurdering av pasienter med hørselstap kan derfor avdekke asymptomatiske forandringer i retina og gi mistanke om sykdom forårsaket av m.3243A>G-mutasjonen (12).

#### ENDOKRINE

Diabetes mellitus er den vanligste endokrine manifestasjonen, og blant alle bærere av m.3243A>G-mutasjonen er prevalensen av diabetes mellitus 40–50 %. Av alle pasienter med diabetes mellitus vil 1–3 % være bærere av m.3243A>G-mutasjonen (13). Pasientene er yngre og viser en kombinasjon av insulinresistens og insulinmangel. Risiko for progresjon til insulinavhengighet er høyere enn det som er vanlig hos pasienter med diabetes mellitus type 2 (14), og pasienter med mitokondrierelatert diabetes har ofte lavere kroppsmasseindeks og høyere risiko for komplikasjoner i form av retinopati, nevropati og nyresvikt enn de vanlige diabetespasientene (13, 14). Av andre rapporterte endokrine manifestasjoner er veksthemning særlig vanlig. Sjeldnere er unormal kjønnsmodning og forstyrrelser i skjoldbruskkjertelen og biskjoldbruskkjertlene (13, 14).

## Utredning, behandling og oppfølging

Hos pasienter med et affisert familiemedlem eller hvor undersøkelsen reiser sterk mistanke om sykdom, kan endelig diagnose stilles med en enkel gentest for punktmutasjonen m.3243A>G, fortrinnsvis på DNA ekstrahert fra urin. Mutasjonsnivået i blod vil forsvinne over tid, og urin er derfor det enkleste og foretrukne prøvematerialet til diagnostisering (13). Dersom gentesten i urin er negativ, men det er vedvarende sterk mistanke om m.3243A>G-mutasjon, er videre utredning med muskelbiopsi nødvendig for å kunne ekskludere diagnosen helt.

Kombinasjoner av utfall som hørselstap, retinopati og diabetes mellitus med unormal aldersdebut eller tilleggssymptomer som muskelsvekkelse og ekstern oftalmoplegi bør vekke mistanke om mitokondriesykdom. Hjerneslaglignende kliniske funn hos en ung person, særlig når episoden starter med et epileptisk anfall, hvor utfall og funn på cerebral MR går fort i regress, skal reise spørsmål om mitokondriesykdom. Utredningen ellers blir rettet mot de symptomene pasienten presenterer, eller det organsystemet som affiseres (tabell 1).

### Tabell 1

Aktuelle diagnostiske undersøkelser ved mistanke om m.3243A>G-mutasjon.

Diagnostisk metode	Beskrivelse
Blodprøve	Orienterende blodprøver (hematologiske undersøkelser, lever- og nyrefunksjon). Blodsukker. Laktat (må ikke være forhøyet) (6). Alanin og pyruvat i urin og plasma kan gi mistanke om sykdom.
Muskelbiopsi	Ikke lenger nødvendig for å stille diagnosen (13). Biopsien viser «rød-raggete» fibre og fibre som mangler aktivitet av cytokrom c-oksidasase.

Diagnostisk metode	Beskrivelse
Radiologisk undersøkelse	MR kan være normal, men asymptomatisk kalkavleiring i basalgangliene forekommer. Slaglignende episoder rammer oftest temporallappen og sprer seg over til oksipitallappen. Langvarig sykdom er assosiert med hjerneatrofi (3).
Nevrofysiologisk undersøkelse	EEG tas ved alle tilfeller av anfall og personlighetsendring (7). Oftest ser man komplekse anfall med forandringer på EEG som tilsvarer affiserte hjerneområder. Elektromyografi og nevrografi: Polynevropati forekommer hyppig og er enten aksonal eller blandet.

Det finnes ingen kurativ behandling for denne mitokondriesykdommen. Tverrfaglig tilnærming og symptomatisk behandling er derfor viktig. Grunnet økt risiko for hjerteaffeksjon anbefales screening med EKG og ekkokardiografi for alle bærere av m.3243A>G-mutasjonen ved diagnosetidspunktet. Årlig blodsukkerundersøkelse og EKG bør utføres deretter (11). Det er en risiko for plutselig og uventet død også hos asymptomatiske individer, og familiemedlemmer bør tilbys genetisk testing (15). Vi anbefaler ikke bruk av L-arginin mot slaglignende episoder, hovedsakelig fordi det ikke er bekreftet at vaskulære forhold inngår i patogenesen ved anfallene, som primært oppfattes som encefalopatiske episoder forårsaket av epilepsi. En internasjonal konsensus anbefaler derfor å behandle episodene som ved epileptiske anfall (7).

## Konklusjon

Mitokondriesykdom forårsaket av m.3243A>G-mutasjon rammer både barn og voksne, og gir et spekter av symptomer og sykdomsalvorlighetsgrad. Det kliniske spekteret gjør at man må mistenke en underdiagnostisering, og økt oppmerksomhet på tilstanden er viktig, da tidlig oppdagelse potensielt kan redusere både mortalitet og morbiditet hos pasientgruppen.

---

*Artikkelen er fagfelleurdert.*

---

## REFERENCES

1. Gorman GS, Schaefer AM, Ng Y et al. Prevalence of nuclear and mitochondrial DNA mutations related to adult mitochondrial disease. *Ann Neurol* 2015; 77: 753–9. [PubMed][CrossRef]
2. Majamaa-Voltti K, Turkka J, Kortelainen ML et al. Causes of death in pedigrees with the 3243A>G mutation in mitochondrial DNA. *J Neurol Neurosurg Psychiatry* 2008; 79: 209–11. [PubMed][CrossRef]
3. Majamaa-Voltti KA, Winqvist S, Remes AM et al. A 3-year clinical follow-up of adult patients with 3243A>G in mitochondrial DNA. *Neurology* 2006; 66: 1470–5. [PubMed][CrossRef]
4. Bates MG, Hollingsworth KG, Newman JH et al. Concentric hypertrophic remodelling and subendocardial dysfunction in mitochondrial DNA point mutation carriers. *Eur Heart J Cardiovasc Imaging* 2013; 14: 650–8. [PubMed][CrossRef]
5. de Laat P, Zweers HE, Knuijt S et al. Dysphagia, malnutrition and gastrointestinal problems in patients with mitochondrial disease caused by the m3243A>G mutation. *Neth J Med* 2015; 73: 30–6.

[PubMed]

6. Nesbitt V, Pitceathly RD, Turnbull DM et al. The UK MRC Mitochondrial Disease Patient Cohort Study: clinical phenotypes associated with the m.3243A>G mutation—implications for diagnosis and management. *J Neurol Neurosurg Psychiatry* 2013; 84: 936–8. [PubMed][CrossRef]
7. Ng YS, Bindoff LA, Gorman GS et al. Consensus-based statements for the management of mitochondrial stroke-like episodes. *Wellcome Open Res* 2019; 4: 201. [PubMed][CrossRef]
8. Pickett SJ, Grady JP, Ng YS et al. Phenotypic heterogeneity in m.3243A>G mitochondrial disease: The role of nuclear factors. *Ann Clin Transl Neurol* 2018; 5: 333–45. [PubMed][CrossRef]
9. Ng YS, Feeney C, Schaefer AM et al. Pseudo-obstruction, stroke, and mitochondrial dysfunction: A lethal combination. *Ann Neurol* 2016; 80: 686–92. [PubMed][CrossRef]
10. Bates MG, Newman JH, Jakovljevic DG et al. Defining cardiac adaptations and safety of endurance training in patients with m.3243A>G-related mitochondrial disease. *Int J Cardiol* 2013; 168: 3599–608. [PubMed][CrossRef]
11. Wahbi K, Bougouin W, Béhin A et al. Long-term cardiac prognosis and risk stratification in 260 adults presenting with mitochondrial diseases. *Eur Heart J* 2015; 36: 2886–93. [PubMed][CrossRef]
12. Coussa RG, Parikh S, Traboulsi EI. Mitochondrial DNA A3243G variant-associated retinopathy: Current perspectives and clinical implications. *Surv Ophthalmol* 2021; 66: 838–55. [PubMed][CrossRef]
13. Ng YS, Lim AZ, Panagiotou G et al. Endocrine manifestations and new developments in mitochondrial disease. *Endocr Rev* 2022; 43: 583–609. [PubMed][CrossRef]
14. Chow J, Rahman J, Achermann JC et al. Mitochondrial disease and endocrine dysfunction. *Nat Rev Endocrinol* 2017; 13: 92–104. [PubMed][CrossRef]
15. Ng YS, Grady JP, Lax NZ et al. Sudden adult death syndrome in m.3243A>G-related mitochondrial disease: an unrecognized clinical entity in young, asymptomatic adults. *Eur Heart J* 2016; 37: 2552–9. [PubMed][CrossRef]

---

Publisert: 27. juni 2022. Tidsskr Nor Legeforen. DOI: 10.4045/tidsskr.21.0729

Mottatt 14.10.2021, første revisjon innsendt 7.1.2022, godkjent 20.2.2022.

Publisert under åpen tilgang CC BY-ND. Lastet ned fra tidsskriftet.no 3. oktober 2022.